DIE

SARCOME DER NASENHÖHLE.

Ein Fall von myelogenem Myxosarcom

ausgehend von der Pars nasalis des Stirnbeins.

INAUGURAL-DISSERTATION

ZUR

ERLANGUNG DER DOCTORWÜRDE

VORGELEGT DER

HOHEN MEDICINISCHEN FAKULTÄT

DER

ALBERT-LUDWIGS-UNIVERSITÄT ZU FREIBURG IM BREISGAU

VON

CARL THEODOR HÜETLIN

CAND. MED.

FREIBURG i. B.

FR. WAGNER'SCHE BUCHDRUCKEREI.

1892.

DIE

SARCOME DER NASENHÖHLE.

Ein Fall von myelogenem Myxosarcom

ausgehend von der Pars nasalis des Stirnbeins.

INAUGURAL-DISSERTATION

ZUR

ERLANGUNG DER DOCTORWÜRDE

VORGELEGT DER

HOHEN MEDICINISCHEN FAKULTÄT

DER

ALBERT-LUDWIGS-UNIVERSITÄT ZU FREIBURG IM BREISGAU

VON

CARL THEODOR HÜETLIN

CAND. MED.

FREIBURG i. B.

FR. WAGNER'SCHE BUCHDRUCKEREI.

1892.

MEINEN LIEBEN ELTERN

IN DANKBARKEIT UND VEREHRUNG

GEWIDMET.

DER VERFASSER.

Digitized by the Internet Archive
in 2018 with funding from
Wellcome Library

https://archive.org/details/b30587414

Bei der Beurteilung der Frage nach der relativen Malignität oder Benignität eines Sarcoms haben wir uns nicht so sehr nach dessen genauerem histologischen Befund zu richten, als vielmehr nach den äusseren Bedingungen, welche den klinischen Verlauf beeinflussen, d. h. nach dem Orte, an welchem die Neubildung Platz gegriffen hat, und nach dem Gewebe, von welchem sie ausgeht.

Gewiss ist zwar der Charakter der einzelnen Repräsentanten der Gruppe Sarcom ein sehr verschiedener. Mit Recht werden wohl die Pigmentsarcome nicht nur wegen ihrer örtlichen Malignität, sondern auch wegen ihrer grossen Neigung zur Bildung von Metastasen zu den gefährlichsten gezählt. Für weniger maligne gelten schon die klein- und grosszelligen Rundzellensarcome, während die Fibrosarcome, wenigstens was die Gefahr einer Allgemeininfection betrifft, geradezu den gutartigen Tumoren zugezählt werden können. Prognostisch wichtiger aber ist es wohl zu wissen, von welchem Organ ein Sarcom ausgeht, und welche Organe vermöge ihrer anatomischen Lage von der Neubildung bedroht resp. geschädigt werden. Ein Sarcom der Gehirn- und Rückenmarkshäute, der Lunge, des Tractus intestinalis, der Blase etc. wird natürlich eine viel ungünstigere Prognose darbieten als ein solches einer Fingerphalange.

Endlich aber ist es von allergrösstem Belang bezüglich der Prognose, ob wir es zu thun haben mit einem Sarcom, das von den Weichteilen, oder mit einem solchen, das vom Knochen, speciell dem Knochen-Inneren ausgeht, denn gerade hiervon kann es abhängen, ob diejenigen Faktoren, die einer Geschwulst das maligne Gepräge verleihen, zur Geltung kommen oder nicht, d. h. ob die Neubildung die Umgebung durchwächst und ob eine Bildung von Metastasen zu stande kommt. Ein Sarcom der Weichteile wird nämlich fast stets unbehindert in das Nachbargewebe hineinwuchern, es sind ihm keine Grenzen gesetzt. Zwar kann sich auch z. B. bei Sarcomen der peripheren Nerven eine straffe Bindegewebsmembran entwickeln, die die wuchernde Neubildung in ihrem Wachstum einschränkt und sie gewissermassen abkapselt. Dieselbe Möglichkeit ist gegeben bei subfascial sich entwickelnden Tumoren, etwa bei Sarcomen des Beckenbodens oder solchen, die sich unter der Galea aponeurotica des Schädels entwickeln. Häufiger jedoch wird eine ähnliche Beschränkung des Wachstums bei periostalen und regelmässig bei myelogenen Sarcomen beobachtet.

In letzterem Falle wird durch die Wucherung der Geschwulst das Knochen-Innere zwar zerstört, aber das Periost durch den entzündlichen Reiz stets wieder zur Bildung von neuem Knochengewebe veranlasst: es kommt bei den myelogenen Sarcomen zu dem, was man als Knochenschale zu bezeichnen pflegt. Abgesehen davon, dass in solchen Fällen — gleichgültig welch' näheres histologisches Verhalten die sarcomatöse Neubildung aufweist — eine Metastasenbildung wohl nie zur Beobachtung

kommt, ist eine Infection und Durchwachsung des Nachbargewebes geradezu unmöglich. Die Nachbarorgane werden durch den wachsenden Tumor rein mechanisch zur Seite gedrängt, selbstverständlich jedoch nur so lange diese Knochenschale nicht durchbrochen wird, was häufig oft erst recht spät der Fall zu sein pflegt.

Ein Fall, der sowohl in dieser wie in manch anderer Hinsicht Interessantes bietet, kam vor kurzem an der Freiburger Chirurgischen Klinik zur Beobachtung. Er wurde mir durch die Güte des Herrn Prof. Dr. Kraske zur Bearbeitung übergeben. Ich fühle mich an dieser Stelle veranlasst, meinem hochverehrten Lehrer dafür meinen besten Dank auszusprechen.

Es handelte sich um ein myelogenes Myxosarcom, ausgehend von der Pars nasalis des Stirnbeins.

Patient ist der 17 Jahre alte Friedrich K., gebürtig aus Dresden, wohnhaft seit einigen Jahren in Rixheim bei Mülhausen i. E. Seine Eltern leben und sind gesund. Die übrigen Geschwister — es sind deren fünf — leben und sind mit Ausnahme eines Bruders, der mit einem chronischen Lungenleiden behaftet ist, ebenfalls gesund. Patient selbst will bis zu seinem 10. Lebensjahre nie krank gewesen sein. Von da ab bemerkte er rechts von der Nasenwurzel zwischen Dorsum und innerem Augenwinkel das Auftreten einer harten Geschwulst, welche allmählich wachsend die rechte Nasenhöhle ausfüllte und erweiterte, dann in die andere Nasenhälfte und die untere Partie der Stirn hineinwuchs, die Augen immer mehr auseinander drängte und jetzt ungefähr die

Grösse zweier Mannesfäuste einnimmt (cf. Tafel Nr I). Von einem Trauma, das in ätiologischer Beziehung von Wichtigkeit sein könnte, weiss K. nichts zu berichten. Vor drei Jahren suchte Patient die chirurgische Klinik zu Strassburg auf, wo von einem operativen Eingriff Abstand genommen wurde. Die ganze Affektion verlief ohne Schmerzen, auch kam es zu keiner Ulceration des Tumors. Störungen von Seiten der Gehirnthätigkeit oder des Sehvermögens hat Patient nie bemerkt.

Der Eintritt in die hiesige Chirurgische Klinik erfolgte am 14. Juli 1892.

Die körperliche Untersuchung ergab folgende Verhältnisse: Patient ist blass und schlecht genährt. Die Mitte des Gesichtsschädels ist ausserordentlich stark aufgetrieben. Man sieht eine an der oberen Stirngrenze beginnende Geschwulst, welche sich heraberstreckt bis zu den Nasenlöchern. Die Haut über der Geschwulst ist von zahlreichen erweiterten kleineren und grösseren Gefässen durchsetzt; namentlich über der Nase und nach der rechten Wange zu ist sie gerötet und von einzelnen bis haselnussgrossen Höckern besetzt. Die Nase selbst ist als solche nicht mehr zu erkennen; dieselbe ist in der Geschwulst vollständig aufgegangen. Die Geschwulst fühlt sich knochenhart an, an vielen Stellen jedoch ist dieselbe eindrückbar; ein deutliches „Pergamentknistern“ ist zu konstatieren.

Die Augen sind beiderseits stark nach der Seite verschoben, besonders aber das rechte, welches in einer durch den stark prominierenden Jochbogen verlaufenden Verticalen liegt. Der Abstand der beiden Hornhautcentren beträgt beinahe 11 cm. Beide Bulbi sind gerade

nach vorn gerichtet. Links berührt der innere Hornhautrand die Carunkel, rechts ist er etwas weiter davon entfernt. Das rechte Oberlid ist stark nach vorn gedehnt, der innere Augenwinkel stark geöffnet und nach vorn gezerrt. Beide Thränenkanälchen sind offen; die Sonde dringt ungefähr 1 cm in dieselben vor. Beiderseits besteht starker Exophthalmus. Die Prominenz incl. des oberen Augenlides beträgt links 5 mm, rechts etwa 6 mm. Die Lidspalte ist beiderseits 5 mm hoch. Die Lidränder sind kaum verändert, die Wimpern sind stark und lang. Die innere Hälfte des Unterlides rechts ist horizontal gestellt. Links weicht der untere Lidrand in stark konkavem Bogen nach Innen ab; der innere Augenwinkel ist dadurch etwas erweitert, die Carunkel ist kaum vergrössert, vom linken Thränenpunkte etwa um ihre eigene Breite entfernt. Rechts ist die Carunkel in einen 6 mm langen Streifen verwandelt. Die Bulbusbewegungen sind beiderseits kaum beschränkt. Der Lidschluss ist rechts an der nasalen Hälfte unvollständig. An beiden Lidern finden sich stark erweiterte Venen. Der untere Orbitalrand rechts ist schräg nach abwärts gegen das Nasenloch hin gerichtet, in der nasalen Hälfte der Geschwulst sich verlierend; die Incisura orbitalis ist beiderseits deutlich durchzufühlen.

Die nähere Betrachtung der Bulbi selbst ergiebt normale Grössenverhältnisse der Corneae; die Sclera scheint beiderseits nach innen-unten etwas abgeflacht. Fornix und Conjunctiva palpebralis ist etwas geschwollen und injiciert. Die Pupillenreaktion ist beiderseits vorhanden, links jedoch weniger deutlich als rechts. Beide Pupillen sind gleich gross, rund und reagieren konsensuell

beiderseits normal. Beide Irides zeigen gleiche, hellgraue Färbung und normale Zeichnung. Die Tention ist etwas erhöht; die Bulbi sind nicht druckempfindlich. Die Sehschärfe beträgt rechts $\frac{1}{6}$, links $\frac{1}{16}$. R. S. $I\frac{I}{II}$ auf 15 cm, L. S. $II\frac{I}{II}$ auf 10 cm.

Beim Lesen sind beide Bulbi gerade nach vorn gerichtet, die Schrift wird etwas auf die linke Seite gehalten. Mit dem Keratoskop zeigt sich eine schwache Einbiegung der Kreise nach innen und unten. Die ophthalmoskopische Untersuchung ergiebt beiderseits normale Medien. Rechts ist die Papille ein wenig nach innen-oben ausgezogen; die Papillengrenze ist nicht ganz scharf. Die grösseren Venenstämme sind ziemlich stark geschlängelt; besonders starke Schlängelung zeigen die unteren Venae temporales. Die linke Papille ist im vertikalen Durchmesser stark vergrössert und scharf begrenzt. Auch die rechte Papille ist etwas vertikalelliptisch, aber weniger deutlich als die linke. Die Venen sind linkerseits weniger geschlängelt als rechts. Bei Fingerdruck sieht man beiderseits Arterien- und Venenpuls. Die Farbenempfindung ist beiderseits normal. Die Gesichtsfeldmessung an der Tafel ergiebt:

L $5^1/_2$, 4, $4^1/_2$, 4, ∞, ∞, ∞, $5^1/_2$

R $4^1/_2$, $4^1/_2$, ∞, ∞, ∞, $5^1/_2$, $6^1/_2$, 4.

(Aufgenommen am Campimeter.) Skotome sind nicht vorvorhanden.

Die Nase ist stark nach links verschoben. Das rechte Nasenloch ist beträchtlich erweitert; dasselbe ist erfüllt von Geschwulstmasse, die von einer atrophischen trockenen Schleimhaut überzogen ist. Auch hier fühlt sich die Geschwulst knochenhart an. Mit der Sonde vermag

man etwa 6 cm zwischen Tumor und Septum vorzudringen. Die linke Nasenhöhle und der linke Nasenrachenraum sind — abgesehen von einigen Schleimpolypen — frei von Geschwulstmasse.

Die Inspektion der Mundhöhle ergiebt nur eine Vortreibung und höckerige Unebenheit im Gebiet des harten Gaumens der rechten Seite. Dementsprechend erscheint die Mundhöhle hier etwas niedriger (cf. Tafel II). Motilitäts- und Sehstörungen im Gebiet der Centralnerven fehlen vollständig, ebenso Drüsenschwellungen am Halse oder am Unterkiefer.

Der Herzspitzenstoss findet sich an normaler Stelle, die Herztöne sind rein. Auch die Untersuchung der übrigen Organe ergiebt normale Verhältnisse.

Die Diagnose wurde in Anbetracht der Ergebnisse der klinischen Untersuchung, des Verlaufes der Affektion und des Alters des Patienten gestellt auf „myelogenes Sarcom, ausgehend von der Pars nasalis des Stirnbeins, umgeben von einer vollständig erhaltenen Knochenschale“.

Am Morgen des 19. Juli wurde die Operation von Herrn Professor Dr. Kraske vorgenommen und in folgender Weise ausgeführt:

Um der Blutaspiration thunlichst zu entgehen, war es bei der Lokalisation des Tumors unmöglich, in gewöhnlicher Rückenlage oder in gewöhnlicher tiefer Chloroformnarkose zu operieren, man müsste denn die Tracheotomie und Tamponade des hinteren Rachenraumes vorausschicken. Diese Methode, die Aspirationsgefahr zu umgehen, erschien zu eingreifend; es blieben daher nur noch zwei Möglichkeiten übrig, entweder „am hängenden Kopf“ zu operieren oder die Narkose so zu leiten, dass zwar eine

Analgesie, aber keine Anästhesie speciell der Kehlkopfschleimhaut besteht. Die erste der beiden genannten Möglichkeiten erschien, da hierbei wegen der venösen Hyperämie die Blutung eine sehr bedeutende zu sein pflegt, kontraindiciert, zumal bei dem schlechten Ernährungszustand des Patienten und in Anbetracht dessen, dass die Operation an und für sich voraussichtlich mit bedeutendem Blutverlust verbunden sein würde. Es wurde daher die an dritter Stelle genannte Methode gewählt: Patient bekam eine viertel Stunde vor Beginn der Operation eine Morphiuminjection von 0,015 und während der Operation nur so viel Chloroform, dass der Conjunctival-Reflex noch eben, der Corneal-Reflex aber deutlich vorhanden war. Die Anästhesie war hierbei eine so vollständige, dass Patient während der ganzen Operation kein Zeichen von Schmerzensäusserung von sich gab, laut an ihn gerichtete Worte aber verstand, selbst kurz beantwortete und auf die Aufforderung, auszuhusten, thatsächlich aushustete. Diese Art, Analgesie hervorzurufen, ist zwar allgemein bekannt, wird aber doch verhältnismässig nur selten angewandt. Für ähnliche Fälle ist sie jedenfalls sehr brauchbar.

Die Haut über dem Tumor wurde in vier Lappen zerlegt durch zwei kreuzweise verlaufende Incisionen, von denen die eine in der Medianlinie von der Mitte der Stirn bis zum Filtrum geführt wurde, die andere darauf rechtwinkelig quer über den ganzen Tumor verlaufend. Der rechte Nasenflügel sowie das rechte Nasenbein wurden sodann von dem Tumor losgelöst. Es präsentierte sich derselbe als eine blutreiche, von einer dünnen knöchernen Kapsel überzogene Geschwulst (cf. Tafel II).

Ohne Mühe gelang es, zwischen den die Nasenhöhle begrenzenden Knochen und der Kapsel der Geschwulst mit einer stumpfen Schere einzudringen. Nun wurde von der Kuppe der Geschwulst eine flache Scheibe mit der Schere abgetrennt; hierbei erfolgte eine mässig starke Blutung aus dem weichen Geschwulstgewebe. Mit den Fingern wurden sodann aus der Schale des Tumors die weichen, zum teil nekrotischen Geschwulstelemente rasch ausgeräumt und die grosse blutende Höhle provisorisch austamponiert; darauf wurde schichtweise die zurückgebliebene Kapsel der Geschwulst von der Nachbarschaft stumpf gelöst. Hierbei wurde zunächst die ausserordentlich verkleinerte, mit einem Schleimpolypen erfüllte rechte Highmorshöhle eröffnet und der Polyp entfernt. Grössere Mühe erforderte es, die Kapsel der Geschwulst von der Orbitalhöhle zu lösen. Allein auch hier gelang die stumpfe Auslösung, wobei ein mittelgrosses Gefäss zur Unterbindung gelangte. Man sah nun die Schädelbasis vorliegen; der Knochen war stark atrophisch, stellenweise durch eine bindegewebige Membran ersetzt, durch welche hindurch man die Pulsation des Schädelinneren deutlich wahrnehmen konnte. Ein in die rechte Stirnbeinhöhle sich erstreckender Fortsatz der Geschwulst liess sich ebenfalls ohne Mühe nach Eröffnung des Sinus frontalis herauslösen. Endlich wurde auch die hintere Wand der Geschwulstkapsel von der mit Schleimmasse und Schleimpolypen erfüllten Keilbeinhöhle herauspräpariert. Verhältnismässig schwierig war wieder die Auslösung an der linken Orbita. Allein auch hier gelang es, die Tumormasse für sich zu exstirpieren. Auch aus dem rechten hinteren Nasenrachenraum wurde ein Schleimpolyp entfernt. Das Nasenseptum war stark

nach links verdrängt, die linken Nasengänge verengt. Die grosse, mässig stark blutende Höhle wurde sorgfältig ausgewischt und mit Jodoformgaze austamponiert, die durchtrennte Nase und Stirnpartie mit Suturen zum teil verschlossen.

Die Operation dauerte ein und eine viertel Stunde. Während derselben trat plötzlich — bald nach Ausräumung der Geschwulst — eine erheblich gesteigerte Pulsfrequenz auf, die sich bis 150 p. m. steigerte; der Puls war dabei sehr weich, leicht unterdrückbar, aber an der Radialis deutlich fühlbar. Die Beschaffenheit des Pulses blieb den ganzen Nachmittag die gleiche. Die Temperatur betrug gleich nach der Operation 36,8°, abends 6 Uhr 36,6°. Abends $7^1/_2$ Uhr trat Kollaps ein, dem Patient trotz Darreichung von Excitantien per os und subcutan rasch erlag.

Die Geschwulst zeigte im frischen Zustande auf dem Durchschnitte eine graurötliche Farbe. Die Schnittfläche war uneben, es zeigten sich auf derselben eine Reihe von Vorsprüngen, welche sich hart und spitz anfühlten und unregelmässig gestaltete Züge von osteogenem Gewebe darstellten. Innerhalb der Geschwulst fanden sich vereinzelte Stellen, welche erweicht zu sein schienen, aus denen sich beim Durchschnitt eine schleimige, etwas fadenziehende, opake Flüssigkeit entleerte.

Die mikroskopische Untersuchung von Zupfpräparaten ergab zunächst an den in die Nebenhöhlen des Oberkiefers, des Stirn- und Keilbeins hineinragenden Fortsätzen der Geschwulst einen Besatz von flimmernden

Cylinderzellen. Die zelligen Elemente der Geschwulst zeigten Zerfallserscheinungen ihres Protoplasmas, die myxomateuse Degeneration anzudeuten schienen.

Teilstücke der Geschwulst wurden in Sublimat fixiert, in Paraffin bezw. in Celloïdin eingebettet und mit dem Mikrotom geschnitten. Die Schnitte wurden mit Hämatoxylin und Eosin gefärbt.

Mikroskopisch bot die Geschwulst folgendes Bild dar: Sie bestand im wesentlichen aus einem sehr kernreichen, lockeren Bindegewebe, welches in unregelmässiger Anordnung zum teil Maschenräume begrenzte, in welchen sich freie Zellen befanden, die etwa die doppelte Grösse eines weissen Blutkörperchens hatten. Diese Zellen hatten einen deutlich gefärbten Kern und an ihrer Peripherie mehrfache feine, zum teil sich verästelnde Fortsätze. Die Form der Zellen war immer sehr unregelmässig. An anderen Stellen war das Gefüge der Geschwulst ein dichteres. Hier fand man, von einem enger verfilzten Bindegewebe eingeschlossen, Knochenbälkchen, welche deutlich gefärbte Knochenkörperchen von normaler Struktur besassen. Im übrigen war die Geschwulst nicht besonders gefässreich. Nicht selten fand man kleinere und grössere Blutextravasate. Die Gefässe selbst hatten auch mehrfach in ihrer Peripherie Ansammlung von Rundzellen. Die mikroskopische Diagnose wurde demgemäss auf ein Myxosarcom gestellt.

Abgesehen davon, dass, wie oben bemerkt, die Prognose eines abgekapselten Tumors bezüglich der Durchwachsung der Nachbarorgane und der Bildung von Me-

tastasen eine ungleich günstigere ist als die einer in den Weichteilen entstehenden unabgekapselten malignen Neubildung, leuchtet ein, dass sie auch für die Ausführung einer Operation bedeutend günstigere Verhältnisse bietet.

Durch die deutliche Abgrenzung des gesunden vom kranken Gewebe bietet die Knochenschale dem Operateur die Möglichkeit, die Neubildung vollkommen zu exstirpieren, und gestaltet so die Prognose bezüglich eines lokalen Recidivs zu einer relativ recht günstigen. Ferner bietet die Knochenschale den Vorteil, dass die Blutung während der Operation eine verhältnismässig geringe zu sein pflegt.

Diese relative Gutartigkeit veranlasste Krause, für die myelogenen und periostalen, mit einer Knochenschale umgebenen Sarcome ein bedeutend weniger eingreifendes Verfahren bei der Operation einzuschlagen, als man bei anderen Sarcomen in Anwendung zu bringen gewohnt ist. Hier kommt es vor allem darauf an, um ein Recidiv zu verhüten, möglichst im Gesunden zu operieren, selbst ganze Extremitäten zu opfern, wenn man sicher sein will, dem Patienten das Leben zu retten.

Demgegenüber empfiehlt Krause (Arch. f. klin. Chir. XXXIX. 3, pag. 482. 1889) wenigstens in nicht zu schweren Fällen ein blosses Ausräumen der Geschwulst, d. h. eine Herausnahme derselben aus ihrer Knochenschale. v. Volkmann hat am Unter- und Oberkiefer vier derartige Tumoren ausgeräumt; in allen vier Fällen erfolgte zuletzt Heilung, obwohl bei dem einen Patienten sechs Recidive auftraten. An der Extremität ist diese Operation in der Hallenser Chirurgischen Klinik einmal mit Erfolg ausgeführt, einmal ohne Erfolg versucht worden.

Ratsamer wird es allerdings sein, womöglich die Knochenschale mit zu entfernen, denn zunächst hat man grössere Gewissheit, alles Krankhafte entfernt zu haben; ferner wird der Schluss der entstehenden Höhle ein rascherer und, was besonders bei myelogenen Tumoren des Schädels in Betracht kommt, das Resultat ein kosmetisch vollkommeneres sein.

Sehr interessant ist die Beantwortung der Frage: wie kommt überhaupt eine ausgehöhlte Knochenschale, deren innere Wandung nur von ausgekratztem Knochen gebildet wird, zur Ausheilung? Hierüber liegen Beobachtungen nur in sehr geringer Anzahl vor; daher lässt sich im allgemeinen wenig über diesen Punkt sagen. Um so interessanter sind die von Krause beschriebenen oben erwähnten Fälle:

Der eine betraf einen 18jährigen jungen Mann, welcher eine erheblich über faustgrosse Geschwulst am Kinn hatte. Dieselbe sprang weniger nach vorn, als vielmehr nach hinten in die Mundhöhle vor, sodass die Zunge ganz zurückgedrängt war und die allergrössten Schwierigkeiten für das Schlingen, Kauen und Sprechen bestanden. „Es war nun," sagt Krause, „im höchsten Grade interessant zu beobachten, wie nach Wegnahme der vorderen Kapsel und Herausnahme der Geschwulst der noch halbkugelig in die Mundhöhle vorspringende Teil der Knochenschale immer mehr sich zusammenzog, bis er zuletzt wieder fast ganz in die Fluchtlinie des Unterkiefers fiel."

Der zweite Fall betraf einen 46jährigen Mann. Der obere Abschnitt der rechten Tibia war zu einer kindskopfgrossen Blase ausgedehnt. Unter Blutleere wurde mit einem grossen Lappenschnitt die ganze Geschwulst

resp. Knochenschale und das Ligamentum patellare blossgelegt und sofort das Kniegelenk weit eröffnet. Von der vorderen äusseren Seite des Tibiakopfes wurde nun ein fast handtellergrosser Abschnitt der meistenteils sehr dünnen Knochenschale fortgenommen und dann die Geschwulst unter immer noch recht erheblicher Blutung aus dem Knochen herausgehoben, die ganze Höhle auf das sorgfältigste ausgelöffelt und stellenweise ausgebrannt. Die Wundhöhle wurde mit Jodoformgaze ausgefüllt, der aus Haut, Periost und Knochen bestehende Lappen durch Nähte befestigt und nach sorgfältiger Drainage ein stark komprimierender Mooskissenverband angelegt. Allein obwohl auf diesen Eingriff gar keine Reaktion erfolgte und die Höhle sich auch sichtlich verkleinerte, so zeigte sich doch bald, dass eine vollständige Ausfüllung und Ausheilung derselben auf diesem Wege nicht zu erzielen sei. Lag doch immer noch eine von starren Knochenwandungen umgebene mehr wie tassenkopfgrosse Höhle vor, und wurde dieselbe oben nur zum teil von der diaphysalen Seite des restierenden Gelenkknorpels begrenzt, an welcher hier und da Knochenreste von der Dicke einer Eierschale oder sehr wenig darüber hafteten. Es wurde daher vier Wochen nach dem ersten Eingriff in einer zweiten Operation die ganze noch vorhandene vordere Wand der Höhle, an der sich auch der Quadriceps mittelst des zurückgebliebenen grösseren Teiles des Ligamentum patellae inserierte, als eine grosse Platte mit dem Meissel abgetragen und in die Tiefe der Höhle hineingesenkt, bis sie hier Kontakt mit der hinteren Wand gewann, um so eine Verwachsung der vorderen und hinteren Wand der grossen Höhle und dadurch eine Ausfüllung derselben zu erreichen. Diese

Operation gelang vollständig. Zwei und ein halbes Jahr nach der Operation wurde Patient vorgestellt. Er konnte ohne Stock und Maschine im Zimmer umhergehen und war im stande, das Knie leicht zu beugen. Die Gegend unter dem Knie war noch etwas eingesunken.

In Anbetracht solch günstiger Erfolge verhältnismässig spät zur Operation gelangter Fälle und in Erwägung aller für den klinischen Verlauf der myelogenen Sarcome relativ günstiger Momente: der Verdrängung der Nachbarorgane, ohne dieselben zu durchwachsen, der späten Entstehung von Metastasen, der günstigen Verhältnisse für den Operateur, der günstigen Prognose bezüglich eines lokalen Recidivs nach einer Operation etc., wird man in vielen Fällen trotz einer enormen Entwickelung der Geschwulst noch ein gutes Resultat erwarten dürfen, zu einer Zeit, wo nicht abgekapselte Sarcome längst zu den inoperablen gerechnet werden müssten.

In unserem Falle hatte der Tumor trotz siebenjährigen Bestehens zu keiner Durchbrechung der Knochenschale oder Ulceration der Haut geführt; die beiden Bulbi waren mit den Orbitae rein mechanisch auseinander gedrängt und zwar wie bemerkt auf eine Pupillardistanz von 11 cm. Die Choanen und das Septum waren ebenfalls nur zur Seite gedrängt, der Nasenboden in die Mundhöhle nur eingepresst. Ein Hineinwuchern in das Gehirn oder dessen Häute fand nicht statt. Nur die auf klinische Untersuchung gestützte Diagnose einer vollkommen erhaltenen, die Geschwulst ringsum schliessenden Kapsel (Tafel II) gestattete in unserem Falle die Aussicht, durch eine wenn auch sehr eingreifende Operation günstigen Erfolg zu erzielen.

Wenn der Ausgang trotzdem ein ungünstiger war, so ist die Ursache hierfür — zumal da der Tod schon wenige Stunden nach der Operation erfolgte — in anderen der Affektion ungünstigen Momenten zu suchen.

Vielleicht könnte man zunächst an eine toxische Wirkung des Morphiums denken. Eine solche ist aber bei der gereichten Dose von 0,015, der Hälfte der durch die Pharmacopoea germanica erlaubten Maximal-Einzeldose, durchaus ausgeschlossen, abgesehen davon, dass die Erscheinungen, welche grosse toxische Gaben hervorrufen, ganz andere sind, als die in vorliegendem Falle zur Beobachtung gekommenen — ich erinnere nur an die für die Morphiumintoxication charakteristische Cyanose und Abnahme der Puls- und Atemfrequenz, erstere auf ca. 40 p. m., letztere bis zu 6—8 (Cloetta-Filehne), das Eintreten des Cheyne-Stoke'schen Respirations-Phaenomens etc.

Auch an eine akute toxische Wirkung des Chloroforms ist bei dem Wiedererlangen des Bewusstseins und der ausnahmsweise geringen Dosis des Mittels ebenfalls nicht zu denken.

Auch der Blutverlust war durchaus nicht so bedeutend, dass dieser als Ursache des Todes könnte angesehen werden.

Zugegeben auch, dass alle diese Momente mit beigetragen haben zu dem unerwartet ungünstigen Ausgange, so werden wir doch nach einer besonderen Todesursache suchen müssen, und finden dieselbe meiner Ansicht nach hinreichend erklärt durch folgende Ueberlegung:

Infolge des stetig einwirkenden Druckes der immer

und immer wachsenden Geschwulst war wie gesagt eine Atrophie der angrenzenden Schädelkapsel eingetreten; die Atrophie war gerade in der Richtung gegen das Gehirn zu eine so hochgradige, dass hier von einer knöchernen Gehirnkapsel nichts mehr zu sehen war, vielmehr war an deren Stelle eine bindegewebige Membran getreten, durch welche hindurch die Pulsation des Gehirns deutlich wahrzunehmen war, etwa wie durch die Fontanelle eines Neugeborenen. Gerade dadurch, dass von einer starren Gehirnkapsel nun nicht mehr die Rede sein konnte, war die Bedeutung der Geschwulst für das Gehirn eine wesentlich andere geworden. Jetzt wurde der durch die Geschwulst ausgeübte Druck auf das Gehirn fortgepflanzt, was vorher, so lange die Kapsel ihre natürliche starre Beschaffenheit beibehalten hatte, nicht der Fall sein konnte. Da jedoch diese bindegewebige Degeneration wohl nur von einer oder wenigen Stellen aus sich langsam, wahrscheinlich im Laufe der letzten Jahre heranbildete, war auch der Druck, den die Geschwulst auf das Gehirn ausübte, anfänglich ein geringer, aber stetig zunehmender; durch dieses langsame Anschwellen des Druckes war das Gehirn in seiner Funktion nicht merklich geschädigt; es konnte sich nach und nach den neuen Verhältnissen adaptieren. Wird nun aber der im Laufe der Zeit allmählich bedeutend erhöhte Druck plötzlich während der Operation durch die Entfernung der Geschwulst innerhalb weniger Minuten völlig aufgehoben, so müssen sich auch in der Funktion des Gehirns erhebliche Aenderungen kund geben. So kann recht wohl in einem auf viele Reize so empfindlichen Centrum, wie es das des N. vagus ist, eine Störung, eine Reizung oder Parese sich bemerklich machen.

Da nun bekanntlich eine Parese des N. vagus als Hemmungsnerv des Herzens eine Beschleunigung des Pulses bedeutet, so werden wir wohl in Anbetracht dessen, dass der Puls während der Operation — schon bald nach Ausräumung der Geschwulst — anfing rapide zu steigen und bis zum Exitus auf der gleichen Höhe blieb, eine solche anzunehmen berechtigt sein.

Jedenfalls dürfte es bei Berücksichtigung dieser Annahme dringend anzuraten sein, in ähnlichen Fällen nicht in einer Sitzung, sondern in zwei oder mehr Zeiten zu operieren, um die Druckdifferenz möglichst langsam zu paralysieren, und so dem Gehirne gleichsam Gelegenheit zu bieten, sich den umgekehrten Druckverhältnissen nach und nach wieder anpassen zu können. Dasselbe wäre wohl bei einzeitiger Operation durch sofortige kräftige Tamponade zu erreichen.

Mit einer Knochenschale umgebene Tumoren scheinen gerade in der Nase nur äusserst selten vorzukommen. Ich konnte in der mir zugängigen Literatur nur einen einzigen Fall auffinden, bei welchem ein myelogenes Sarcom mit einer Knochenschale bedeckt in das Cavum nasale hineinragt.

Er wird beschrieben von Kolaczek (Über das Angiosarcom. Deutsche Zeitschrift für Chir. IX, 1878, pg. 181) und betrifft eine 58 Jahre alte Frau, welche seit etwa einem Jahr an der linken Seite der Nase eine harte Geschwulst allmählich entstehen sah. Dieselbe verursachte, abgesehen von einer Behinderung der Respiration

durch die linke Nase, keine weiteren Beschwerden. Diese Geschwulst gab sich am Tage des Zuganges der Patientin (5. Mai 1874) als eine etwa in der Fossa canina des linken Oberkiefers beginnende und auf die angrenzende Seitenwand der Nase sich ausdehnende flache Erhebung von ungefähr Fünfmarkstückgrösse zu erkennen. Die Haut darüber war normal und verschieblich, die Konsistenz knorpelhart. Die linke Nasenhöhle war nur verengert. Mit Wegnahme des linken Nasenbeines, des Stirnfortsatzes des gleichseitigen Oberkiefers und der beiden unteren Nasenmuscheln exstirpierte Herr Prof. Fischer den Tumor, der sich gegen den Oberkieferkörper durch eine glatte Oberfläche scharf abgrenzte und nur nach hinten und der Seitenwand der Nase sich allmählich verlor. Nach Möglichkeit wurde hier alles, was krankhaft schien, noch nachträglich fortgenommen. Die Heilung erfolgte in kurzer Zeit.

Der entfernte Tumor war kleinapfelgross, hatte eine platte, von Schleimhaut überzogene Nasenhöhlen-Fläche, deren Muschelräume zum teil noch erhalten waren, eine konvexe Gesichtsfläche und eine nach hinten stehende Insertionsfläche. Soweit er konvex war, zeigte er eine Art Kapsel. Beim Durchschneiden der elastisch derben Masse stiess das Messer auf zahlreiche Knochenplättchen. Die Schnittfläche bot ein auffallend verschiedenes Aussehen des äusseren und inneren Abschnittes der Geschwulst. Der äussere, welcher dem inneren schalenartig aufsass, war ca. 1,5 cm dick, gleichmässig grauweiss, dicht gefügt und peripherisch von feinen, kaum sichtbaren Knochenplättchen durchsetzt. Der innere Abschnitt hatte einen eigentümlich gelappten, zerklüfteten Bau, war von

dunkelgrauer Farbe, stellenweise leicht honiggelb. Die einzelnen locker liegenden Läppchen erwiesen sich bei näherer Untersuchung als rundliche, teils in häutigen Säckchen gelegene, teils von einer dünnen, partiell knöchernen Schale umgebene, ziemlich harte Gebilde bis zu Bohnengrösse, welche meist frei in ihren Gehäusen lagen und sich leicht herausheben liessen. Hier und da in den mehr zusammenhängenden, zum teil die Läppchen als schmale Scheidewände trennende Partien dieses weichen Abschnittes sah man kleine bis stecknadelknopfgrosse dunkelrote Einsprengungen von kugeliger Gestalt, die auch leicht zu isolieren waren. Durch Zerquetschung erwiesen sie sich mikroskopisch als kleine Blutcysten, nach deren Sprengung eine Kapselmembran zurückblieb, die an ihrer Innenfläche einen Belag in einfacher Reihe stehender kurzcylindrischer Zellen trug. Nach einem dem frischen Tumor entnommenen Schnittpräparate zeigte er einen deutlich alveolaren Bau; nur hatte der Alveolarinhalt die Eigentümlichkeit, dass er durch das Vorhandensein getrennter rundlicher, mit einer sehr feinkörnigen opalescierenden Substanz gefüllter Hohlräume ein Netzwerk von schmalen Zellenbalken darstellte.

Die mikroskopische Untersuchung des erhärteten Präparates, welches Kolaczek genau beschreibt und durch Abbildungen erläutert, ergab Angiosarcom.

Ausserdem möchte ich noch einen Fall von Myxosarcom des Stirnbeins, welchen Theodor Kocher in Bern (Virchow's Archiv XLIX, 2. u. 3, pg. 311, 1868) beschreibt, hier anführen. Streng genommen gehört er nicht in das Gebiet meiner Betrachtungen — er betrifft kein Sarcom der Nase —, trotzdem aber möchte ich ihn

erwähnen, da er schon als „myelogenes Myxosarcom des Stirnbeins“ von Interesse ist.

Er betrifft einen 66 Jahre alten Mann, welcher seit sieben Jahren eine kleine, spontan entstandene Geschwulst auf der linken Stirnseite trug. Auf diese Geschwulst bekam Patient einen Schlag, worauf eine grosse Anschwellung sich bildete. Patient nahm in derselben ein eigentümliches Klopfen und Sausen wahr. Die Untersuchung ergab von der Mittellinie der Stirn bis zur linken Fossa temporalis und vom oberen Rand der Orbita bis zur Haargrenze eine Geschwulst von ziemlich gleichmässiger flach gewölbter Oberfläche mit normalem Hautüberzuge. Erhabene knochenharte Ränder bildeten die Umgebung; die Geschwulst selbst war weich. Der obere Orbitalrand stand links tiefer als rechts, so dass die Höhe der Orbita verkleinert erschien. Die Geschwulst pulsierte in ihrer ganzen Ausdehnung, namentlich deutlich gegen die Fossa temporalis hin; mittelst des Stethoskops war ein systolisches Zischen zu hören, durch direkten Druck liess sich die Geschwulst bedeutend verkleinern. Das Sehvermögen war während der Kompression gebessert. Diagnosticiert wurde ein Aneurysma und die Ligatur der Carotis wurde vorgenommen; starke Eiterung, wiederholte Blutung, Tod 19 Tage nach der Operation.

Die Sektion ergab an genannter Stelle eine Geschwulst von weicher Konsistenz und flach höckeriger Oberfläche. Medial- und Supraorbitalrand sind von einer 1 cm breiten, dünn auslaufenden Knochenplatte gebildet, als wäre das Stirnbein ausgedehnt und der verdünnte Knochen von der Mitte aus bis auf jenen Rand resorbiert. Nach links reichte die

Geschwulst bis zum vorderen Rand des Os temporum, abwärts bis zum Tuber ossis maxillae sup., der etwas gegen das Antrum Highmori hineingedrängt war. Der Processus ossis zygomatici hatte durch den Druck eine frontale statt sagittale Stellung. Die Fossa sphenomaxillaris war von Geschwulstmassen erfüllt, welche in die Fissura orbitalis inferior hineinreichten. Die äussere Orbitalwand war grösstenteils durchbrochen, die obere wurde durch die flachkonvexe höckerige, weiche Geschwulstmasse mit nur stellenweise eingesprengten Knochenplättchen gebildet. Gegen das Cavum cranii lag eine flachhöckerige Vorragung, bedeckt von der verdickten und geröteten Dura mater. Ala maior und minor waren ganz in weiche Geschwulstmassen verwandelt, ebenso waren Teile des Stirn- und Scheitelbeins in der Geschwulst aufgegangen. Auf der Aussenfläche der Geschwulst lag das etwas verdickte Periost auf, während an den Grenzen gegen den Knochen die innere und äussere Corticalis wie durch eine in der Diploë entstandene Geschwulst auseinander geklappt waren.

Auf dem Durchschnitte erschien die Stelle der Schädelkapsel durch einen Zug unregelmässiger Knochenbläschen angedeutet. Ebendaselbst zeigte die Geschwulst ein homogen durchscheinendes Aussehen, was in verschiedenen breiten Zügen und Verästelungen, welche nach der Peripherie verliefen, wiederkehrte. In dieses Gerüst von Maschenwerk hinein war der markige, nicht durchscheinende Geschwulstanteil abgelagert.

Über den Befund der mikroskopischen Untersuchung berichtet Kolaczek sehr genau. Es handelte sich in aller Kürze um ein Myxosarcom, central im Stirn-

bein entstanden, mit grossem Gefässreichtum und Konvoluten netzförmig zusammenhängender Cylinder, weswegen diese Geschwulst wohl auch den Namen Cylindrom verdiente.

Andere Fälle von osteogenem Sarcom des Gehirnschädels finden wir bei Gussenbauer (Beitrag zur Kenntnis und Extirpation myelogener Schädelgeschwülste. Prager Zeitschr. f. Heilk. V. S. 139–153). Trélat: Osteosarcom des Schädels (Gaz. des Hôp. 78. 92. 1882). F. Guttmann (Inaug.-Dissert. München 1884): Extirpation eines enormen Diploësarcoms in der linken Schläfengegend. Paget (Surg. path. II. pg. 221): Enorme Sarcomgeschwulst von der Aussen- und Innenseite der ganzen harten Schädeldecke. Tilanus (Verh. v. d. genootsch. Amsterdam II. pg. 86. 1855). Dumas (Gaz. des Hôp. 13. 1858) etc.

Treten wir nun der Betrachtung der übrigen in der Nase vorkommenden nicht abgekapselten Sarcome etwas näher, so werden wir zugeben müssen, dass sie im Vergleich zu den myelogenen Sarcomen eine ganz andere klinische Bedeutung haben.

Was zunächst ihre Häufigkeit betrifft, so scheinen die Meinungen geteilt zu sein.

Moure erwähnt (Centralbl. für Laryng. IV. S. 120) in einer sich an die Demonstration eines Sarcoms der Nase anschliessenden Diskussion die relative Häufigkeit dieser Affektion.

Chiari (Neubildungen des Septum narium. 1886) sagt anlässlich der Veröffentlichung eines Falles von

Myxom und Myxofibrom über die Sarcome der Nase aus: „Die Sarcome sind sehr selten, ich habe sie noch gar nicht gesehen.“

Thatsächlich scheinen die Sarcome der Nase nicht allzu häufig vorzukommen, jedoch sind sie sicher nicht so selten, wie man sowohl aus dieser oben angeführten Stelle als auch aus der Arbeit von Wygodzinsky (Inaug.-Dissert. Würzburg 1892) schliessen könnte. Wygodzinsky stellt 7 Fälle von Sarcom der Nase zusammen und sagt von diesen 7 Fällen (pag. 17): „Das sind die Fälle, welche in der Literatur von Sarcom der Nasenhöhle mitgeteilt sind.“

Ich drücke mich vorsichtiger aus: Die Anzahl derjenigen Fälle, welche ich in der mir zugängigen Literatur auffinden konnte, beträgt **37**.

Ich werde sie zum Schlusse meiner Abhandlung und zwar in alphabetischer Reihenfolge der Autoren zusammenstellen.

Aus ihnen ergiebt sich, dass die Fibrosarcome offenbar die häufigsten sind. Ich habe 10 gefunden (Fall Nr. 1, 4, 6, 11, 12, 18, 25, 27, 35, 37), Melanosarcome 5 (Fall Nr. 9, 14, 16, 17, 22), Myxosarcome 3 (Fall Nr. 21, 34, 36), Osteosarcome 2 (Fall Nr. 31, 32), Rundzellensarcome 2 (Fall Nr. 19, 29), Cylindrom 1 (Fall Nr. 30). Von den übrigen Fällen ist der genauere mikroskopische Befund leider nicht angegeben.

Bezüglich des Alters — auch dies ist nicht bei allen Fällen angegeben — finde ich am häufigsten das 3. und 5. Decennium, auffallend wenig das 4. befallen, wie aus folgender Zusammenstellung horvorgeht.

Decennium	Anzahl	Fall Nr.
I	—	
II	2	25, 29.
III	7	6, 7, 8, 28, 34, 35.
IV	1	4.
V	6	5, 12, 18, 19, 22, 26.
VI	5	3, 9, 16, 23, 37.
VII	5	10, 17, 30, 33, 36.
VIII	2	13, 27.

Vergleichen wir diese Ergebnisse mit den Befunden, welche bezüglich der Häufigkeit der einzelnen Sarcomformen und des Alters, in welchem sonst die Sarcome vorkommen, so finden wir in der Nase die Rundzellensarcome auffallend selten (nur 2 Fälle), währenddem die übrigen Sarcomarten etwa im gleichen Verhältnis angetroffen werden wie an anderen Körperstellen.

Was das Alter betrifft, so ist wie gesagt das vierte Decennium auffallend selten betroffen, denn gewöhnlich scheint gerade das kräftige Mannesalter — wie aus den Statistiken von Stort und Anderen hervorgeht — am allerhäufigsten befallen zu sein. Nach der Zusammenstellung von Stort (Berliner Inaug.-Dissert.) kamen unter 100 Fällen von Sarcom, welche im Berliner Pathologischen Institut zur Sektion gelangten, 5 Fälle auf die beiden ersten Decennien, 16 auf das 3., 15 auf das 4., 12 auf das 5., 15 auf das 6., 7 auf das 7. Decennium.

Rapok fand, dass das zweite Decennium die höchste Zahl aufweist; es folgt das 5., 4., 6., 3., 7., 1. und 8.

Meistens gehen die Sarcome der Nase vom Septum aus und zwar sowohl vom knorpeligen und knöchernen, resp. von dessen Perichondrium und Periost. Viel seltener ist ihr Sitz an den Muskeln, den Seitenwänden, dem Boden oder Dache der Nase.

Selten scheinen auch die Nebenhöhlen der Nase, der Sinus frontalis und die Highmorshöhle den Sitz von Tumoren — von Polypen abgesehen — zu bilden. Es gilt dies jedoch weniger von den Carcinomen als von den Sarcomen. Auf diese hier näher einzugehen, würde mich zu weit führen. Ich will nur einige hierher gehörige Fälle aus der Literatur anführen.

K. Menzel (Inaug.-Dissert. Berlin 1881) erwähnt ein Myxom der rechten Stirnhöhle einer 55jährigen Frau, welches nach Durchbruch der vorderen Knochenlamelle kegelförmig das Niveau der Stirn überragte, nach hinten die Dura anfrass.

Herold beschreibt einen Fall von Endothelial-Sarcom der Stirnhöhle (Inaug.-Dissert. Würzburg).

Ein Sarcom der Highmorshöhle veröffentlichte Zürn in seiner Inaug.-Dissert. (Würzburg 1887.) Bei einem 56jährigen Manne wurden mehrere polypöse Wucherungen, die aus der linken Highmorshöhle zu kommen schienen, von Prof. Rüdinger entfernt und als sarcomatöser Natur befunden. Nach Ablauf eines Monats trat die für Erkrankungen der Highmorshöhle charakteristische Anschwellung der betr. Gesichtshälfte auf, einige Monate später brach die Geschwulst nach aussen durch. Kurze Zeit nachher trat der Exitus ein. Die Sektion bestätigte

die Diagnose eines Sarcoms der Highmorshöhle; die mikroskopische Untersuchung ergab, dass es sich um die Kombination eines gross- und kleinzelligen Spindelzellensarcoms handelte.

Einen andern Fall finde ich von Fergusson beschrieben (med. Times and Gaz. 1873 Apr. 22, pg. 439) unter dem Titel „Tumor of the antrum“, leider ohne Angabe des mikroskopischen Befundes. Es handelt sich um eine 54jährige Frau von kachektischem Aussehen, die über Schmerzen in der linken Wange klagte. Es fand sich eine starke, harte, unverschiebliche Auftreibung dieser Gegend, jedoch ohne Venendilatation und Lymphdrüsenschwellung. Bei der Operation fand sich ein teilweise abgekapselter Tumor, der bald recidivierte.

Weitere Fälle finden sich: Dauvé, Myeloïdsarcom an der vorderen Wand der Kieferhöhle (Gaz. des. Hôp. 76, 78). Heath: Fälle von Geschwülsten in der Highmorshöhle (Lancet I. 12, March. pg. 446). Narton: Sarcom der Kieferhöhle (Brit. méd. Journ. Aug. 18, 1883). Bryant: Rundzellensarcom des Antrum Highmori (Lancet I. 25, pg. 1231, Juni 1887).

Wie die Aetiologie so vieler Arten von Tumoren noch immer dunkel ist, so wissen wir auch über die Sarcome, speziell die der Nase, nur wenig Bestimmtes, trotz der ausgedehnten Literatur, die sich mit der Ursache der Tumoren beschäftigt.

Bei den von mir weiter unten zusammengestellten Fällen von Sarcom der Nase werden einigemale vorausgegangene Traumen ausdrücklich hervorgehoben. Auch

Polypen, die schon früher die Nase erfüllten, können entweder selbst maligne entarten oder Gelegenheitsursache zur Entstehung eines Sarcoms bilden.

Einen Beleg zur malignen Degeneration von Polypen finden wir von Dr. L. Bayer in Brüssel beschrieben unter dem Titel „Über die Transformation von Schleimpolypen in maligne Tumoren“ (Deutsche med. Wochenschrift XIII, 1887, S. 174—176). Es handelt sich um einen 50jährigen Weinhändler, der bisher stets gesund war, der jedoch Zeichen seiner Beschäftigung in auffallender Weise darbietet. In der rechten Nasenhälfte hängt vom Dach derselben bis in das Niveau der unteren Muschel eine Geschwulst, welche an ihrem unteren Teil ulceriert und körnig granuliert erscheint. Bei der leisesten Berührung der ulcerierten Fläche fängt dieselbe an zu bluten. Die ganze Geschwulst ist verschiebbar mit der Sonde und dabei lässt sich ermitteln, dass sie nach ihrer Basis zu ein gelblich durchscheinendes Aussehen hat, nach Art der gewöhnlichen Schleimpolypen, und ausserdem noch, dass sie gestielt in der Gegend des vorderen Teiles der oberen Muschel aufsitzt. Die Exstirpation an der Basis der Geschwulst wurde gemacht; die mikroskopische Untersuchung ergab, dass es sich an der Spitze des Polypen um einen Zottenkrebs handelte. Es erfolgte kein Recidiv (vergl. auch Fall Nr. 23).

Ferner sei in Betreff der Aetiologie hingewiesen auf die häufigen, oft chronischen Katarrhe der Nase und auf die komplizierte embryonale Entwickelung der Nase, die nach der Cohnheim'schen Theorie vielleicht Veranlassung zur „Verirrung von Zellkomplexen“ geben kann.

Speziell den melanotischen Sarcomen scheinen an-

geborene Pigmentmale und Warzen zu Grunde zu liegen. Hierüber haben Dietrich und Wagner (Münchener med. Wochenschr. XXXIV. 33. 34. 1887) sehr interessante Funde gemacht. Nach einer Statistik des ersteren verdanken 26,2% (im Ganzen 145 Fälle), nach einer solchen des letzteren 31,5% (im Ganzen 19 Fälle) aller melanotischen Sarcome ihre Entstehung angeborenen pigmentierten Warzen und Malen.

Der Verlauf der Nasensarcome ist, wenn sie nicht frühzeitig zur Operation gelangen, infolge der anatomischen Lage ein sehr verschiedener. Wie an allen Stellen des Körpers die klinische Bedeutung eines Sarcoms zum teil durch dessen Sitz bestimmt wird, so auch hier im Kleinen.

Zunächst sind die Erscheinungen der malignen Nasentumoren gleich jenen gutartiger mit Verlegung des Nasenweges, nämlich Atembeschwerden und Atmen durch den Mund; infolge dessen entstehen Gefahren für den Gesamtorganismus, weil die Vorwärmung und Reinigung der Respirationsluft fortfällt. Weitere Erscheinungen sind Sprachstörungen, Thränenträufeln durch Druck auf den Thränenkanal, später Verbreiterung der Nase, Entstellung des Gesichtes, bei Wachstum nach oben Exophthalmus, Strabismus, Sehstörungen anderer Art, Gehirnerscheinungen, Stupor; bei Wachstum nach unten Dysphagie; sehr charakteristisch sind häufig schon früh auftretende profuse Blutungen, fötider Nasenfluss; die Patienten werden anämisch. Die ganze Affektion ist oft von den quälendsten Schmerzen begleitet. Neuralgien können entstehen durch Druck auf die Nerven. Entsteht eine Ulceration, so schwebt der Patient in fortwährender Gefahr, an Pyä-

mie, Meningitis oder Septicämie zu Grunde zu gehen; wird der Tumor sehr gross, so kann er die Speise- und Luftröhre verschliessen. Wuchert er in eine kleinere oder grössere Vene, so kann der Blutstrom kleine Partikelchen loslösen und in entfernte Körperteile verschleppen; so entstehen Metastasen in Lunge, Gehirn, Leber etc. Früher oder später erlöst der Tod die beklagenswerten Patienten von ihrem schrecklichen Leiden.

Vergleichen wir mit diesen im allgemeinen für den klinischen Verlauf von Nasensarcomen aufgestellten Bemerkungen den oben beschriebenen Fall von osteogenem Sarcom, so sehen wir deutlich den grossen Unterschied zwischen abgekapselten und nicht abgekapselten Sarcomen. Trotz siebenjährigen Bestehens hat jener die Nachbarorgane nur mechanisch verdrängt, ohne dieselben in ihrer Struktur irgendwie zu schädigen. Das Sehvermögen war in Anbetracht der Verhältnisse ein recht befriedigendes; die Störungen waren vom Patienten kaum bemerkt worden. Auch von Seiten des Gehirns waren keinerlei Störungen vorhanden. Alle Klagen betrafen nur das lästige Druckgefühl und die Entstellung, die ihm den Verkehr in der Öffentlichkeit ohne Verhüllung des Gesichtes unmöglich machte. (Tafel I.) Von Metastasen war keine Spur nachzuweisen.

Nach dem Gesagten ist die Diagnose eines ausgebildeten Sarcoms der Nase nicht schwer; dasselbe aber im Anfange zu erkennen, was für die Prognose von grösster Wichtigkeit ist, ist häufig sehr schwierig, manchmal unmöglich.

Wie weiter oben ausgeführt, ist der Sitz an der Nasenscheidewand im Gegensatz zu den Polypen, die

meist im oberen Teil der Nase, von der mittleren und oberen Muschel und vom mittleren Nasengange ausgehen, für die Sarcome charakteristisch. Polypen geben selten Anlass zu Blutungen, sind meist gestielt, von rötlicher oder gelblicher Farbe, durchscheinend und mit glatter Oberfläche versehen. Ihre Konsistenz ist weich.

Die Sarcome dagegen verursachen sehr häufige und sehr profuse Epistaxis und sind meist ungestielt. Ihre Farbe ist dunkelrot, eventuell pigmentiert; sie sind opak, ihre Oberfläche höckerig. Ihre Konsistenz ist, wenn sie nicht sehr blutreich sind, härter als die der Polypen. Nach Albert (Chirurg. Diagnostik) können Schleimhautpolypen in noch so grosser Zahl vorhanden sein, die Nase selbst wird durch sie nicht aufgetrieben, nie werden sie die Nasenbeine vorwölben. Er sah nur einen Ausnahmefall. „Jedenfalls aber muss man, wenn man sieht, dass die eine Nasenhälfte breiter ist als die andere, dass das eine Nasenbein mehr frontal steht, dass das Nasenloch dieser Seite auffällig vergrössert, stärker verzogen ist, daran denken, dass es sich um etwas anderes handelt als um einen Schleimpolypen. In der Regel wird es sich um ein Sarcom handeln.“ — „Vollends wird die maligne Natur des fraglichen Gebildes angedeutet, wenn an einer Stelle der Haut der Nase jene feinen stern- und netzförmigen Zeichnungen von Blutgefässen auftreten, die wir auch sonst über malignen Neubildungen in der Haut auftreten zu sehen gewohnt sind. In Fällen dieser Art wird wohl auch die eine oder andere Lymphdrüse unterhalb des Unterkiefers geschwellt sein.“

Schwierig kann es werden, die Diagnose zu stellen, wenn Polyp mit Sarcom als Komplikation vorkommt, was

sehr häufig der Fall ist. Gewöhnlich ist dann wohl der maligne Tumor das Primäre. Der andauernde Reiz desselben ruft das Entstehen von Polypen hervor — vielleicht auch umgekehrt?

Aber nicht zwischen Polyp und Sarcom allein haben wir die Differentialdiagnose zu stellen.

Es kommen im Cavum nasale Carcinome vor: nur das Mikroskop kann sicher entscheiden; ebenso zwischen beginnendem Myom, Fibrom, Fibromyom etc. einerseits, Sarcom andererseits.

Ferner finden sich syphilitische Gummata. In diesem Fall wird man nach anderen Zeichen von Syphilis zu suchen haben, die Anamnese zu Hülfe ziehen und eventuell eine antisyphilitische Explorativ-Therapie einschlagen.

Lupus (exulcerans) der Nase kann einem ulcerierten Sarcom sehr ähnlich sein; finden wir aber die zerstreuten oder zu Bogenlinien aneinander gereihten stecknadelkopfgrossen Knötchen, so ist eine Täuschung nicht leicht möglich.

Das Rhinosklerom stellt eine sehr feste, fast knorpelharte plattenförmige Infiltration am Septum dar und exulceriert auch bei längerem Bestande nicht.

In unserem Falle war die Diagnose nicht schwer. In Anbetracht des Alters des Patienten, des klinischen Verlaufes und des Sitzes der Affektion konnte kaum ein Zweifel herrschen. Auch dass es sich um ein osteogenes Sarcom handelte, war unschwer zu erkennen eben aus dem Intaktsein und der rein mechanischen Verdrängung der Nachbarorgane, aus dem Pergamentknittern, dem Resistenzgefühl mit der Sonde, dem Überzuge der Ge-

schwulst mit Schleimhaut, der Verschieblichkeit der Haut über dem Tumor und aus der Möglichkeit, zwischen Geschwulst und Nasenscheidewand mit der Sonde ungehindert einzudringen.

Die Prognose ist stets eine sehr ernste und richtet sich vor allem danach, ob die Geschwulst frühzeitig als eine sarcomatöse erkannt und ob die hierdurch indicierte Therapie rechtzeitig und gründlich eingeschlagen wurde; ferner danach, ob wir es mit einem abgekapselten osteogenen Sarcom oder mit einem Sarcome der Weichteile zu thun haben. Endlich, und zwar hauptsächlich im letzteren Falle, nach der histologischen Beschaffenheit, d. h. danach, ob ein Fibrosarcom etc. einerseits oder ein kleinzelliges Rundzellensarcom oder Melanosarcom andererseits in Frage steht.

Die Therapie muss stets eine operative sein und zwar eine radikale. Um das Operationsfeld vollständig übersehen zu können, wird man nur selten per vias naturales zum Ziele kommen. In Anbetracht der schlimmen Prognose eines unoperierten Sarcoms der Nase ist es dringend anzuraten, nicht bloss unter Leitung des Rhinoskops eine Operation zu versuchen, sondern sofort, selbst wenn die Diagnose nicht mit absoluter Bestimmtheit, sondern nur mit grosser Wahrscheinlichkeit auf Sarcom lauten sollte, sich in ausgiebiger Weise das Operationsfeld freizulegen. Fast immer wird daher eine Spaltung oder temporäre Resektion erforderlich sein. Methoden der temporären Resektion (v. Esmarch) haben v. Langenbeck, Ollier, v. Bruns, Rouge und Andere angegeben.

v. Langenbeck stellt sich die Freilegung einer

Nasenhälfte zur Aufgabe. Er schlägt einen bogenförmigen Hautschnitt vor, vom inneren unteren Rand der Augenbraue zum Nasenrücken und von da ab zum Ansatz des Nasenflügels in der Nasolabialfalte. Der Lappen wird nach dem Auge abpräpariert. Der Nasenknorpel wird von seiner Verbindung mit dem Knochen abgetrennt und dann der Processus nasalis des Oberkiefers, ein Stück des Os lacrymale, das Os nasale und die untere Muschel entfernt. Es bietet sich so genügend Raum, um das ganze Innere der Nasenhöhle, die Choanen und den unteren Teil des Keilbeinkörpers zu übersehen. Später hat v. Langenbeck selbst an Stelle der Fortnahme der betreffenden Knochenpartie die temporäre Resektion mit Umklappen des am Periost hängenden Knochens empfohlen. Ausserordentlich zugängig wird das Operationsfeld durch das Aufklappen der ganzen Nase samt dem knöchernen Nasengerüst; hierzu muss das letztere mit einer Stichsäge von seiner Umgebung abgetrennt werden.

Lawrence umschnitt die Nase seitlich und unten und klappte sie nach oben auf; besser ist das Verfahren von Ollier, welcher durch einen hufeisenförmigen Hautschnitt die Seitenwände und die Nasenwurzel abtrennte, das knöcherne Nasengerüst in derselben Ebene durchsägte und die Nase nach unten klappte. Die Ernährungsbrücken liegen dann im Septum und in den Nasenflügeln. Noch bessere Aussicht in betreff der Ernährung bietet die seitliche Aufklappung der äusseren Nase nach Chaissaignac — v. Bruns. Der Hautschnitt umkreist die Nase an drei Seiten; er beginnt unter dem einen Nasenflügelrand und verläuft wagerecht durch die Oberlippe bis zur Gegend des ersten Backzahns der anderen Seite. Dann

wird die Haut der Nasenwurzel über die Sutura naso-frontalis quer abgetrennt durch einen Schnitt, welcher beiderseits 1 cm von dem inneren Augenwinkel entfernt bleibt; die Endpunkte dieser beiden Schnitte werden auf einer Seite durch einen schräg nach aussen-unten längs der Nasenseite verlaufenden Schnitt verbunden. Spina nasalis, das knöcherne Septum, der Nasenfortsatz des Oberkiefers, beide Nasenbeine werden durchsägt und die ganze Nase auf die andere Seite umgeklappt. Man hat auf diese Weise einen völlig freien Einblick in das Nasen-innere bis zur hinteren Rachenwand.

Rouge verschiebt die Weichteile der Nase und die Oberlippe nach oben, eine Operation, die wegen der bedeutenden Blutung am besten am hängenden Kopfe ausgeführt wird.

Dieffenbach spaltete den ganzen weichen Gaumen samt dem Zäpfchen in der Mittellinie.

Boeckel trennte den weichen vom harten Gaumen in der Quere ab.

Nélaton entfernte von einem T-Schnitt aus den hinteren Teil des harten Gaumens.

Bezüglich einiger Modifikationen verweise ich auf die weiter unten folgenden einzelnen Fälle. (Seite 42.)

In unserem Falle war wohl keine der genannten Methoden indiciert. Die enorme Ausdehnung der Geschwulst mit der dünnen Knochenschale liess den ausgeführten Kreuzschnitt am vorteilhaftesten erscheinen. Die vier entstehenden Lappen waren wegen ihrer geringen Dicke mit Leichtigkeit umzuklappen; bei ihrer dünnen, atrophischen Beschaffenheit war die Blutung eine

sehr geringe, und ausserdem war die Geschwulst von allen Seiten so gut wie möglich zugängig gemacht. Das Ausräumen der Geschwulst war nach Abtragung einer flachen Kuppe der eigentlichen Kapsel leicht und die Entfernung der Schale am thunlichsten ermöglicht. Ein Umklappen der gesamten Geschwulstdecke um eine Brücke wäre schon wegen des Eindringens des Tumors in die Stirnhöhle kaum ausführbar gewesen; auch waren die Aussichten für die Ernährung der Lappen zumal bei der Atrophie des Gewebes am günstigsten, wenn die Brücken im Verhältnis zur Grösse der Lappen möglichst breit gebildet wurden. Da die äussere Form der Geschwulst etwa eine Haube mit elliptischer Basis darstellte, war dies am vollkommensten zu erreichen durch Zerlegung der Decke in vier rechtwinkelige Sektoren mit der Spitze im Centrum (und der zugehörigen Sehne als Brücke) und zwar unter Benützung der grossen und kleinen Achse zur Schnittführung, letzteres um dadurch das Operationsfeld möglichst freilegen zu können.

Bei der Anlegung eines Y-Schnittes wäre zwar das Verhältnis der Brücke zu den Lappen ein noch günstigeres, der Zutritt zur Geschwulst aber weniger vollkommen gewesen.

Da hierbei gar kein Bogenschnitt um die Basis der Protuberanz zu führen war, wurde möglichst in der Längsrichtung der Hautgefässe geschnitten und so die Blutzufuhr zu den Lappen möglichst wenig beeinträchtigt.

Auf die Therapie der inoperablen Sarcome wollen wir hier nicht eingehen.

Spontane Rückbildung eines Sarcoms kommt wahr-

scheinlich niemals vor. Zuweilen scheint ein Stationärbleiben auf einer gewissen Höhe der Entwickelung zu erfolgen, in den meisten Fällen ist jedoch das Wachstum ein progressives. Regressive Metamorphosen treten sehr häufig auf im Sarcomgewebe, jedoch ohne dass dadurch das periphere Wachstum der Neubildung aufgehalten würde.

1) A. d' Antona (Neapel). (Centralblatt für Laryngol. V. 379.) Enormes Fibrosarcom der linken Nasenhöhle. Exstirpation und Neubildung nach der Gesichtsmethode. Heilung.

2) C. Bacon. (Sarcom der Nase. Journ. of Americ. med. Assoc. 14. März 1888.) Der Patient, ein 21jähriger Mann, hatte zwei Jahre früher einen Tumor im rechten Nasenloche bemerkt; derselbe wurde mehrmals entfernt; einmal wurde die rechte Carotis communis unterbunden, doch immer wieder bildete sich die Geschwulst. Noch einmal wurde sie entfernt, doch bis jetzt (vier Monate nach der Operation) ist sie nicht wiedergekehrt. Die Operation bestand in Herausmeisseln der Geschwulst.

3) Braquehaye. (Sarcom der Nasenhöhle: Soc. d'anat. im Journ. de méd. de Bordeaux, 14. Juli 1889.) Der Tumor drängte das Gaumendach nach unten, während der Augapfel etwas heraustrat. Die Kranke war 50 Jahre alt, die Schmerzen mässig, keine erhebliche Blutung.

4) Calmette u. Chatelier (Paris). Fibrosarcom der Nasenscheidewand.[1] (Centralblatt für Laryng. IV. pg. 474.) Patientin, eine Frau von 30 Jahren, hatte im Alter von 24 Jahren einen Nasenpolypen bemerkt, welcher die Nasenatmung störte und der bei der Untersuchung sich als ein beweglicher Tumor von dem Umfang eines starken Kirschkerns erwies. Er schien an der knorpeligen Nasenscheidewand zu sitzen. Die Operation wurde mit der galvanokaustischen Schlinge ausgeführt; die Heilung war eine vollständige.

5) Delaux. (Virchow-Hirsch. Jahrb. d. Medicin. 1883. II. 391. 11.) Der Fall betrifft eine 45jährige Frau, die in der letzten Zeit wiederholt Traumen der Nase erlitten hatte. Die Schwellung begann links an der Nasenwurzel, hob die Haut nach aussen ab und sprang nach der Nasenhöhle hin vor. Extraktionsversuche gaben Anlass zu Blutungen, die sich häufig wiederholten. Bei der Aufnahme ragte der Tumor undeutlich begrenzt äusserlich in der Grösse eines Taubeneis

hervor, von geröteter Haut überzogen; linke Nasenhöhle gänzlich, rechte teilweise von der Geschwulst verlegt, die von Schleimhaut überzogen, bei Druck wenig empfindlich ist und das Gefühl der Fluktuation darbietet. Keine Drüsenschwellung. Stinkender Nasenausfluss. Kopfschmerzen. Bei der Probepunktion bleibt ein kleiner Fetzen an der Spitze des Trocarts; Sarcomzellen. Mediane Spaltung der Nase; der Tumor erstreckt sich nach oben bis in die Siebbeinzellen und wird samt dem Septum, von dem er ausgegangen ist, entfernt; Patient geheilt mit abgeplatteter Nase entlassen. Mikroskopischer Befund: kleinzelliges Sarcom.

6) Fianco. (Gazetta degli ospitali 8 Febr. 1888.) Spindelzellensarcom der Nasenscheidewand. Eine 24jährige Frau wurde nach drei Monaten von sehr starkem Nasenbluten mit Verschluss der Nase befallen. Extirpation des Tumors. Heilung.

7) Grynfeltt (Virchow-Hirsch. Jahrb. d. Med. 1876. II. pg. 413) beschrieb ein Sarcom des knorpeligen Septums einer 26jährigen Frau. Dasselbe sass der rechtsseitigen Fläche des Septum breitbasig auf, wie eine starke Erbse gross. Es hatte häufig Blutungen veranlasst. Nachdem dasselbe mit der betreffenden Partie des Septum entfernt worden war, trat kein Recidiv auf. Zur Exstirpation solcher Tumoren empfiehlt G. besonders die Methode von Verneuil: Ein Längsschnitt läuft auf der Nase in der Mitte herunter von der Wurzel bis zu einem Punkte $1^1/_2$ cm oberhalb der Nasenspitze. Von diesem Punkte gehen zwei Schnitte seitlich schräg nach abwärts, so dass die Figur eines umgekehrten Y entsteht. Die so gebildeten Lappen werden nach aussen geklappt und aus dem freigelegten Septum wird das erforderliche Stück reseciert. Metallnaht.

8) Heath (Virchow-Hirsch. Jahrb. der Medicin. 1870. II. 355). Bei der 24jährigen Kranken war elf Jahre früher ein Tumor am inneren Winkel der rechten Orbita entstanden, welcher ein Jahr nach seinem Auftreten von Fergusson extirpiert wurde. Sieben Jahre blieb die Kranke frei, dann aber entwickelte sich ein Recidiv in der alten Narbe, in der Grösse einer Citrone, von dem Nasenbein ausgehend. Der neue Tumor wurde wieder von Fergusson exstirpiert. Nun wuchs aber sehr schnell ein Recidiv, welches den Bulbus vordrängte und so irritierte, dass derselbe extirpiert werden musste. Der Tumor füllte bald die Orbita, Nasenhöhle und Stirngegend aus, führte zur Ulceration der Haut, zu Blutungen und endlich zum Tod. Die

Sektion ergab, dass der Tumor einen Teil der Schädelbasis zerstört hatte; derselbe erwies sich als kleinzelliges Sarcom.

9) Heymann (Berlin) (Centralbl. für Laryng. V. pg. 363) demonstriert in der 21. Sektion der 61. Naturforscherversammlung zu Köln 1888 einen Fall von melanotischem Sarcom der Nase. Patient, 58 Jahre alt, kräftig, litt seit einer Reihe von Jahren an Nasenpolypen der linken Seite, die trotz mehrfacher Operationen recidivierten. Vor ca. einem Jahr kam derselbe in H.'s Behandlung. Die Nase erschien halbkugelig aufgetrieben und es zeigte sich das linke Nasenloch durch einen Tumor verstopft, welcher hart und rauh, von schmutzig grauschwarzer Farbe, eine etwas ulcerierte Oberfläche zeigte. Derselbe war mit breiter Basis am Septum angeheftet und wurde mit der Glühschlinge entfernt. Nachbehandlung: Galvanokaustik, Jodoform. Seit 14 Monaten kein Recidiv. Der Tumor hatte Walnussgrösse; die mikroskopische Untersuchung ergab: melanotisches Alveolarsarcom von unregelmässiger Struktur und Pigmentierung.

10) C. Higgens schreibt über einen Fall von pulsierendem Sarcom, welches die linke Hälfte der Nase nebst dem entsprechenden Antrum und der Orbita einnahm. (Guy's Hosp. Rep. S. III. V. XXVIII. pg. 91. 1886.) Die Affektion wurde durch vieljährige Anfälle heftigen Nasenblutens, die bei dem Patienten, einem 66jährigen Mann, begonnen hatten als er 52 Jahre alt war, eingeleitet. Oft war die Tamponade nötig geworden. Schliesslich entwickelte sich am inneren Canthus des linken Auges eine pulsierende Geschwulst, das Nasenbluten kehrte zurück (einmal wurde die Ligatur der Carotis communis notwendig), der linke Bulbus wurde vorgedrängt, der Tumor wuchs und begann zu ulcerieren, heftige Schmerzen stellten sich ein in der linken Kopfhälfte, schliesslich war die ganze linke Augen- und Backengegend von der Geschwulst eingenommen, rechtsseitige Bronchopneumonie und linksseitige Pleuritis traten auf, und der Patient erlag seinem Leiden.

Bei der Autopsie stellte es sich heraus, dass es sich um ein in der linken Nasenhälfte entstandenes pulsierendes Sarcom gehandelt hatte, welches wahrscheinlich durch den Thränenkanal nach aussen, gleichzeitig aber auch ins linke Antrum gewuchert war.

11) Jeanselme (Paris) (Intern. Centralbl. für Laryngol. II. S. 12) berichtet über einen im Hôpital Bichat beobachteten Fall von Fibrosarcom der linken Nasenhöhle. Der Tnmor hatte sich im Verlaufe von zwei Jahren entwickelt und Anlass zu reichlicher serös-

eitriger foetider Sekretion und zur Obliteration der linken Nasenhälfte gegeben. Es bestand auch Deformation der Nase und Hörstörung. Der Tumor wurde durch einen medianen Schnitt längs des Nasenrückens freigelegt und entfernt. Er sass gestielt an der hinteren Partie des Septum auf.

12) Knight, „Fibrosarcom der rechten Nasenhöhle mit ungewöhnlichen klinischen Erscheinungen“ (Internat. Centralbl. für Laryng. VII. pg. 503. N.-Y. med. Journ. 27. Sept. 1890). Patient war ein 42jähriger Bäcker. Seit zwei Jahren litt er an Verstopfung der Nase, die allmählich zunahm, dabei häufiges Niesen, beständige Stirn-Kopfschmerzen. Keine Blutung, bis vor zwei Monaten vorn aus dem rechten Nasenloch blutige Massen ausgestossen wurden, und etwa zur selben Zeit hinten aus der Nase eine fleischige Masse von etwa Sperlingsei-Grösse trat.

Es fand sich die rechte Nasenhöhle vollständig erfüllt von einer weichen, gefässreichen und sehr sensitiven Masse, die einem alten Myxom ähnlich war. Ein Teil der Geschwulst wurde mit der Schlinge fortgenommen, wobei eine reichliche Blutung entstand; die Geschwulst bildete sich sehr schnell in ein paar Tagen wieder. Es wurde nun die Chassaignac'sche Operation von Weir ausgeführt. Als ein Teil der Geschwulst mit der Curette herausgekratzt war, ergab sich, dass die Siebbein- und Keilbeinzellen bereits ergriffen waren, und es wurde von der Weiterführung der Operation Abstand genommen. Die Heilung der Operationswunde war eine gute, doch in sechs Wochen hatte sich die Geschwulst wieder gebildet und griff nun auf das Gesicht über. Drei Monate nach der Operation zerrte Patient in einem Zustand von Delirium, indem er den Finger in den Mund steckte, ein unregelmässig gestaltetes Stück aus dem Nasenrachenraum. Die Blutung war ausserordentlich stark, doch stand sie von selbst vor Ankunft des Arztes. Der Patient war aufs äusserste erschöpft und starb nach fünf Stunden. Eine Sektion wurde nicht gemacht.

Die mikroskopische Untersuchung ergab, dass es sich um ein Fibrosarcom handelte.

13) C. Leoumeau (Société de méd. et chir. de Bordeaux 1 Apr. Journ. de méd. de Bordeaux 24 Apr. 1887) stellte der medicinischen Gesellschaft zu Bordeaux einen Patienten von 70 Jahren vor, Pferdehändler, welcher zuerst im Oktober 1886 Stockschnupfen und erhebliche Beschwerden bei der Atmung durch die Nase hatte.

Im Verlaufe von zwei Monaten waren beide Nasenlöcher undurchgängig. Spontane Epistaxis, Schmerz in der Augenhöhle und Stirn. Allgemeinbefinden vorzüglich; Nase voluminös, mit Tumormasse erfüllt; eitrige Entzündung des Thränensackes; Nasenrachenraum frei; Highmorshöhle anscheinend ebenfalls. Drüsenschwellung beiderseits unter dem Unterkiefer. Das rapide Wachstum des Tumors, die Blutungen, die Schmerzen, welche er verursachte, brachten Leoumeau zur Diagnose eines primären malignen Tumors der Nasenhöhle („sarcome embryonnaire"), ausgehend von der Nasenscheidewand.

14) Lincoln (New-York) berichtet (Intern. Centralbl. für Laryng. II. 286) über einen Fall von Melanosarcom der Nase, das er durch den Galvanokauter zur Heilung brachte.

15) Loumeau (Bordeaux) stellte in der Soc. de méd. de Bordeaux 1. April 1887 einen Patienten vor, der einen malignen Tumor (Sarcom) hatte, welcher beide Nasenhöhlen ergriffen und sich in die Oberlippe fortgesetzt hatte.

16, 17) Michael (Int. Centralbl. f. Laryng. VII. 179) berichtet über zwei Fälle von Melanosarcom resp. Melanom bei Frauen von 50 resp. 68 Jahren, von denen die erste seit einem, die letzte seit zehn Jahren an einseitiger Nasenverstopfung litt; Entfernung, Auslöffelung, Kauterisation. Kein Recidiv, im ersten Falle nach einem halben Jahre nicht.

18) Moure (Bordeaux). (Revue de Laryng. VII. 8. pg. 418, Août 1886.) Eine 43jährige Patientin litt an habituellem Nasenbluten und starker Schleim- und Eitersekretion aus der Nase. Bei der Untersuchung fand sich im rechten Nasenloch ein kirschkerngrosser, leicht blutender, roter, leichtbeweglicher Tumor, dessen Abtragung von der Patientin verweigert wurde. Circa ein Jahr später stellte sich die Patientin wieder vor. Die Beschwerden hatten wesentlich zugenommen, die Blutungen und die Eitersekretion sich sehr vermehrt. Der Tumor überragte jetzt die Nasenöffnung um 1 cm. Bei Berührung desselben trat starke Blutung ein. Da der Tumor jetzt für einen malignen gehalten werden musste und deshalb eine sehr weite Ausdehnung auch nach hinten zu befürchten war, wofür auch eine starke Deformation der Nasenhälfte zu sprechen schien, so wurde beschlossen, denselben nach Spaltung der Nase zu exstirpieren, wenn eine vollständige Abtragung mit der galvanokaustischen Schlinge misslingen sollte. Nachdem ein Versuch der Entfernung per vias naturales

sich als unthunlich erwiesen, wurde nach Tamponade des Rachenraums, um Blutung zu verhindern, in der Narkose die Nase gespalten und mit dem scharfen Löffel gründlich ausgeräumt. Die mikroskopische Untersuchung ergab Fibrosarcom.

19) Moure (Bordeaux), (Int. Centralbl. f. Laryng. III. 415) berichtet über einen Fall von primärem Sarcom der rechten Nasenhöhle. Die 43jährige Kranke stellte sich am 30. Juli 1884 zum ersten Mal vor und giebt an, seit mehreren Monaten an reichlichem Nasenbluten zu leiden.

Keine Schmerzen. Beim rhinoskopischen Examen entdeckte Moure einen rötlichen Tumor von der Grösse eines kleinen Kirschkerns, der von der rechten mittleren Nasenmuschel ausgeht und bei der Berührung leicht blutet. Man schlägt eine sofortige Operation mittelst galvanischer Schlinge vor, aber die Kranke kehrt erst ein Jahr darauf wieder. Der Tumor war indessen bedeutend gewachsen. Nach einem vergeblichen Versuch, denselben noch auf natürlichem Wege mittelst galvanischer Schlinge abzutragen, entschliesst man sich, die rechte Nasenhöhle bloss zu legen durch einen vertikalen Einschnitt, der vom inneren rechten Augenwinkel ausgieng und den Nasenflügelknorpel umkreiste. Der Tumor wurde nun entfernt. Das mikroskopische Examen ergab, dass man es mit einem Rundzellen-Sarcom zu thun hatte. Bis jetzt (1886) kein Recidiv.

20) Ollier. (Intern. Centralbl. f. Laryng. Soc. nat. de méd. de Lyon in: Lyon. méd. 16 Dec. 1888.) Abtragung eines voluminösen Sarcoms der Nase.

21, 22) Ollier-Viennois. (Virchow-Hirsch. Jahrb. der ges. Med. 1872.) Zwei Fälle: Der eine betraf ein Myxosarcom, welches einen bedeutenden Exophthalmus veranlasst hatte; in diesem Falle erfolgte Heilung.

Der zweite Fall zeigte das seltene Vorkommen eines melanotischen Sarcoms im Innern der Nasenhöhle bei einer 43jährigen Frau, welche acht Tage nach der Operation an Pyämie starb.

23) Rapok (Deutsche Zeitschr. f. Chirurg. XXX. 1890) erwähnt in seinem „Beitrag zur Statistik der Geschwülste“ (Strassburger Klinik) einen seit 7 Jahren bestehenden sarcomatösen Nasenpolypen bei einem 50jährigen Maurer.

24) Derselbe (ebenda) ein seit drei Monaten bestehendes Sarcom der rechten Nasenhöhle bei einem Bauer, worüber nähere Angaben leider fehlen.

25) Derselbe (ebenda) ein bei einem 13jährigen Knaben beobachtetes Osteofibrosarcom der rechten Nasenhöhle. Die Geschwulst war angeboren, hatte aber erst ein halbes Jahr lang Nasenbluten verursacht. Eine Auftreibung der Nase besteht seit drei Monaten.

26) Derselbe (ebenda) ein Sarcom des Siebbeins, das bei einer 45jährigen Frau zur Beobachtung gelangte. Patientin hatte 10 Jahre vorher Nasenpolypen, welche die rechte Nasenhöhle verstopften. Dieselben wurden spontan ausgestossen; sie litt anfallsweise an Kopfweh.

27) Rocher erwähnt ein eigrosses Sarcom der Nase bei einer 71 Jahre alten Frau. (Des tumeurs fibroplastiques. Thèse. Paris.)

28) Routier (Paris). (Revue de chir. No. I, Jan. 1887.) Es handelt sich um einen 24jährigen jungen Mann, welcher einen Tumor der Nasenhöhle hat, der spontane Anfälle von Epistaxis verursachte. Kauterisation mit Chlorzink brachte keinen Nutzen. Er incidierte das Gaumensegel und versuchte den Tumor mit der v. Volkmannschen Curette abzulösen. Die Hämorrhagie wurde durch Tampons gestillt. Das Mikroskop deckte die sarcomatöse Natur des Tumors auf. Der Kranke genass und hatte keine Spur eines Recidivs. (Sollte es nicht zweckmässiger gewesen sein, vom Gesicht aus nach Ablösung der Nase zu operieren? Moure.)

29) Schmiegelow (Int. Centralbl. f. Laryng. II. 431. Primäre bösartige Geschwulst der Nase) beschreibt einen selbstbeobachteten Fall von primärem Rundzellensarcom, ausgehend von der vorderen Partie der knorpeligen Nasenscheidewand. Er betraf ein Mädchen von 14 Jahren, das bis vor drei Wochen vollkommen gesund war. Da bemerkte sie linkerseits am Naseneingange eine kleine Geschwulst, die sie mit dem Finger losriss; doch die Geschwulst wuchs rasch wieder und verstopfte nun gänzlich die Nasenhöhle. Entzündliche schmerzhafte Schwellung der linken Unterkiefer-Drüsen. Entfernung der Geschwulst mit dem scharfen Löffel in der Chloroformnarkose. Aetzen der Ansatzstelle mit dem Galvanokauter; Rückgehen der entzündlichen Lymphdrüsenschwellung. Heilung. Vier Monate später keine Spur von Recidiv.

30) Stender (Virchow-Hirsch, med. Jahrb. 1868. I. S. 185) beschreibt eine Geschwulst, welche bei einem 66jährigen Manne mit breiter Basis in der Nähe der Nasenwurzel entsprang und allmählich die Grösse eines Gänseeis erreichte. Der Tumor wurde von

Blasius exstirpiert. Aus der ausführlichen Darstellung des mikroskopischen Befundes heben wir hervor, dass die Geschwulst aus lockerem, fast schleimigem Bindegewebe bestand, in welchem durch Neubildung von den Kernen der Capillargefässe aus innerhalb der Wandungen derselben teils gewundene, teils geradlinig verlaufende anastomosierende Zellencylinder und Kolben entstanden sind, welche deutlich den Charakter des Sarcoms haben. Stender vergleicht weiterhin die Geschwulst mit dem sog. Schlauchsarcom.

31, 32) Terillon. (Gaz. des Hôp. 53. 1885, pg. 417. Zwei Fälle von Osteosarcom des Gesichts.)

Im November 1884 operierte er einen Mann, welcher ein Osteosarcom der linken Fossa nasalis mit starker Hervordrängung des Nasenflügels und des Bulbus und totaler Verlegung des Nasenganges darbot, indem er nach einem links neben der Nase verlaufenden Hautschnitte und einem Querschnitt von einem Saccus lacrymalis zum andern und Durchtrennung der Knochen die Nase nach rechts herumklappte. Der Patient befand sich zur Zeit der Mitteilung wohl.

Der zweite Fall betraf einen Patienten mit einer ganz ähnlichen Geschwulst, die aber den Bulbus fast vollkommen aus der Orbita gedrängt hatte, durch Druck auf Nerven und vielleicht auch auf die Schädelbasis enorme Schmerzen und Schwindel verursachten. Terillon operierte ähnlich wie im ersten Fall, nur verlängerte er den Querschnitt, um das Auge samt dem Tumor zu entfernen.

33) Tillaux. Sarcom der Nasenhöhle. (Gaz des Hôp. 8. Juli 1890.) Verfasser hat die Absicht, einen 65jährigen Mann wegen einer nasalen Geschwulst zu operieren, die sich auf ein Alter von 9 Monaten zurückführen lässt und die zu erheblichen Missbildungen an den benachbarten Partien (Nasenbein, Orbita) geführt hat. Diagnose: Sarcom. Wenn das Nasenloch nicht Spielraum genug gewährt, wird der aufsteigende Kieferast reseciert werden; man wird alle Vertiefungen curettieren und, wenn nötig, die Abtragung des Auges in einer späteren Sitzung vornehmen müssen.

34) Vajda (Wiener med. Presse XVIII. 11, pg. 368. 1877) demonstriert vor der k. k. Gesellschaft in Wien eine 24jährige Kranke, welche im Jahre 1872 an einem harten Schanker behandelt und vier Jahre danach eine taubeneigrosse Geschwulst der Nase bekam, welche später Fluktuation zeigte und nachdem mehrere Punktionen ausgeführt waren, sich definitiv schloss. Vor zwei Monaten stellte sich die Kranke wieder vor und zeigte fungöse Excrescenzen von Hanfkorn-

grösse an der beweglichen Nasenscheidewand, welche leicht bluteten. Bei der mikroskopischen Untersuchung zeigte sich, dass dieselben aus kleineren und grösseren rundlichen Zellen bestanden, zahlreichen Spindelzellen und einzelnen Riesenzellen, weshalb die Diagnose eines Sarcoma myxomatodes gestellt wurde.

35) Wygodzinski (Inaug.-Dissert. Würzburg 1892, Deutsche med. Wochenschr. 1892, Nr. 29, pg. 674). Bei einem 24 jährigen Patienten, Tischler, sah man in der rechten Nasenhälfte einen Tumor in der Grösse einer Walnuss, von rotem Aussehen, weicher Konsistenz und zerklüfteter Oberfläche; derselbe blutete leicht bei Berührung. Die mikroskopische Untersuchung ergab: Grosszelliges Spindelzellensarcom. Die Nase wurde gespalten, der Tumor ausgeschält und relativ leicht entfernt. Bei der Operation stellte sich heraus, dass derselbe vom Septum ausging. Eine Resektion des Septum erschien unnötig. Die Heilung erfolgte per primam. Zwei und ein halb Monate nach der Operation traten an der Operationsstelle neue polypenartige Tumoren auf: es handelte sich zunächst nur um Hypertrophien der dem früheren Tumorsitz benachbarten Schleimhautpartien. Ein Jahr nach der Operation aber wurde sowohl durch die makroskopische wie mikroskopische Untersuchung ein Recidiv konstatiert (Spindelzellensarcom) und dringend zur Operation geraten. Patient entzog sich aber jeder Behandlung ein halbes Jahr lang; der Fall war jetzt inoperabel. Die ganze rechte Nasenseite ist angefüllt mit einem in Verjauchung begriffenen grossen, aus der Nase hervorragenden Tumor. Es besteht starke ödematöse Infiltration des oberen Lides; dieselbe setzt sich auf das Periost fort. Die Gegend der Nasenwurzel ist stark verbreitert und vorgetrieben, die ganze Glabellargegend aufgetrieben. An der rechten Seitenwand der Nase auf dem Dorsum sind zwei Fisteln; aus der einen ragt eine Granulationswucherung hervor, wahrscheinlich eine Fortsetzung des Sarcoms. Es bestehen Bewegungsstörungen des rechten Auges.

36) Derselbe (Inaug.-Dissert. Würzburg 1892) erwähnt einen Fall von Sarcom der Nase bei einer 65 Jahre alten Witwe, die seit August 1890 an einer immer mehr zunehmenden Verstopfung der linken Nasenhöhle laborierte. Bis zum Februar 1891 wuchs die Geschwulst aus der Oeffnung der Nase heraus; schliesslich wurde auch der rechte Flügel verstopft. Patientin wurde dreimal endonasal operiert, jedoch liess das Recidiv nie lange auf sich warten. Der Tumor war allem Anscheine nach von der Schleimhaut des rechten

Teiles der Nasenscheidewand ausgegangen und hatte dieselbe durchbrochen. Es wurde eine Probeexcision vorgenommen zum Zweck der mikroskopischen Untersuchung. Dieselbe ergab: Myxosarcom.

37) Derselbe (ebenda). Eine bis dahin stets gesunde, 59 Jahre alte Frau, bei welcher aus der Tiefe der Siebbeinzellen eine Geschwulstmasse entfernt wurde, die schon mit blossem Auge den Eindruck eines Sarcoms machte. Vollauf bestätigt wurde der Befund durch die mikroskopische Untersuchung, welche ein grosszelliges Spindelsarcom ergab. Nicht lange dauerte es, so wucherte der Tumor in die Nasenhöhle hinein; es zeigten sich bald bei der Rhinoscopia anterior in der Tiefe der Nasenhöhle in der Höhe der mittleren Muschel schwammige Massen, die bei der leisesten Berührung mit der Sonde hochgradig bluteten. Patientin stellte sich nicht zu einer vorgeschlagenen Radikaloperation und entzog sich jeder weiteren Beobachtung.

Zum Schlusse spreche ich noch meinem hochverehrten Lehrer, Herrn Prof. Dr. Kraske, sowie Herrn Privatdocent und Assistenzarzt Dr. Goldmann meinen besten Dank aus für die freundliche Anregung und Unterstützung, welche sie mir bei dieser Arbeit zu teil werden liessen, ferner Herrn Assistenzarzt Dr. Bräuninger für die gütige Überlassung der photographischen Platten zur Anfertigung des beigeschlossenen Lichtdruckes.

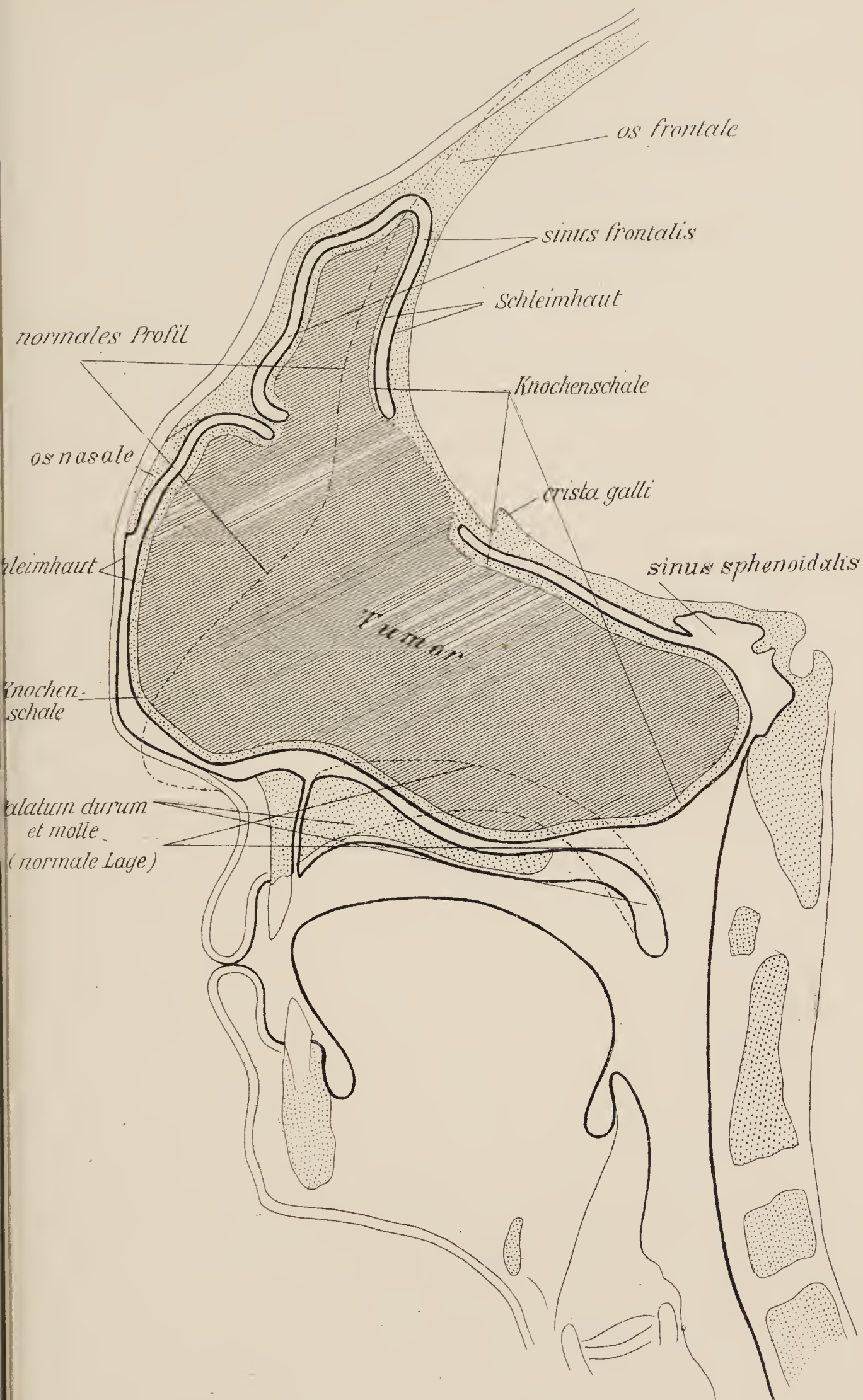
os frontale
sinus frontalis
Schleimhaut
normales Profil
Knochenschale
os nasale
crista galli
sinus sphenoidalis
Tumor
Knochen-
schale
Palatum durum
et molle
(normale Lage)